Semiología faríngea, examen físico de la faringe

L Crampette
J Ph Durrieu

Resumen. – El otorrinolaringólogo examina la faringe varias veces al día. Este examen tiene la reputación de ser simple, considerándose normalmente que las patologías faríngeas carecen de complejidad. Por estas razones, podría parecer abusivo dedicar un artículo largo a este tema, sobre todo si se tiene en cuenta que la bibliografía exclusivamente relativa a la semiología faríngea es escasa. No obstante, dos tipos de elementos han enriquecido este tema en estos últimos años. En primer lugar, el examen de la faringe ha evolucionado gracias a los progresos de la técnica médica con la llegada de los instrumentos ópticos de luz fría, flexibles y rígidos; por estos procedimientos ópticos, el examen de la nasofaringe, por ejemplo, se ha renovado profundamente. En segundo lugar, actualmente es posible delimitar mejor un cierto número de dolencias y de patologías faríngeas, como por ejemplo la correcta comprensión de la repercusión faríngea (y laríngea) del reflujo gastroesofágico, el mejor conocimiento de la roncopatía o aun la patología de la boca esofágica, etc.

Se abordarán sucesivamente las reseñas anatómica y nosológica, la semiología faríngea, el examen de la faringe (se privilegiará el estudio de la faringe en la consulta con algunas «aberturas» hacia exploraciones complementarias de interés práctico) y finalmente algunos «algoritmos diagnósticos» a partir de los síntomas más frecuentes.

Dada la amplitud del tema, se realizará un esfuerzo de síntesis evitando «clasificaciones» enciclopédicas que podrían perjudicar la claridad del tema.

© 2000, Editions Scientifiques et Médicales Elsevier SAS, París. Todos los derechos reservados.

Reseñas anatómica y nosológica

El objetivo de este capítulo no es ofrecer un estudio anatómico exhaustivo sino insistir sobre ciertas nociones de definición topográfica, de histología, de vascularización y de inervación, importantes para la comprensión y sistematización de la semiología faríngea [19, 20, 21, 25, 26, 29, 31].

TOPOGRAFÍA

La faringe es un conducto con un eje mayor vertical, constituido por cuatro paredes que delimitan una luz central. En el adulto, este conducto faríngeo alcanza una longitud de 12 a 13 cm, adelgazándose ligeramente de arriba abajo. Se divide de forma bastante arbitraria en tres niveles.

■ *Rinofaringe (cavum, nasofaringe, epifaringe)*

Presenta importantes variaciones individuales de tamaño y forma, en su parte superior limita con la base del cráneo y por debajo, con un plano horizontal que pasa por el paladar óseo. Así, en posición de reposo, el velo forma parte de la orofaringe y no de la rinofaringe. El cavum se abre por delante hacia las fosas nasales por las coanas. Lateralmente, se encuentran los orificios faríngeos de las trompas de Eustaquio, los pliegues tubáricos e inmediatamente detrás de ellos, las fosetas de Rosenmüller (recesos faríngeos). La pared superior, de forma ojival, comprende dos restos embrionarios, la hipófisis faríngea y la bolsa faríngea. La hipófisis faríngea, elemento muy anterior de la pared superior, es un resto de la celdilla embrionaria de la hipófisis (celdilla de Rathke). La bolsa faríngea (de Luschka) es un vestigio mediano resultante de la adherencia del endodermo faríngeo al notocordio, por lo general simple surco y a veces una pequeña celdilla diverticular que puede convertirse en el centro de una inflamación crónica y de retención de secreciones. A la pared superior le sigue la pared posterior y vertical, que está a la altura del cuerpo del atlas.

■ *Orofaringe (mesofaringe)*

Se extiende desde el plano horizontal que pasa por el paladar duro hasta el plano horizontal que pasa por el borde superior del hueso hioides. La pared posterior de la orofaringe está a la altura de los cuerpos de la 2ª y 3ª vértebras cervicales. Lateralmente se encuentran las zonas amigdalares. La mitad superior de la pared anterior está constituida por un orificio: el istmo de las fauces, limitado por los pilares anteriores. La mitad inferior de la pared anterior de la orofaringe se halla representada por la base de la lengua, las valéculas y la parte suprahioidea de la epiglotis.

Louis Crampette : *Praticien hospitalier.*
Jean-Philippe Durrieu : *Interne des Hôpitaux.*
Service ORL, CHU Saint-Charles, 34295 Montpellier cedex 5.

Aunque la nomenclatura internacional no divide la orofaringe, resulta más cómodo considerar dos sectores: la velofaringe (VF) y la faringe retrobasilingual (FRBL). La velofaringe constituye la parte alta de la orofaringe y comprende el velo y el istmo faringonasal, limitando con los pilares posteriores. Su función es básicamente fonatoria y esfinteriana. La faringe retrobasilingual limita en su pared anterior con la base de la lengua, las valéculas y la epiglotis suprahioidea, desempeñando un papel esencial en la deglución [44].

Hipofaringe (laringofaringe)

Se extiende desde el plano horizontal, pasando por el borde superior del hueso hioides hasta llegar a la boca del esófago. Por detrás se relaciona con los cuerpos vertebrales de la 4ª, 5ª y 6ª vértebras cervicales. Por delante, su parte superior corresponde al orificio superior de la laringe y la inferior, a la pared faringolaríngea, levantada por la lámina cricoidea y los aritenoides. La parte lateral de la hipofaringe está formada por los senos piriformes, mientras que la parte media se denomina zona retrocricoidea. Por debajo, la hipofaringe termina por la boca esofágica que corresponde a la entidad fisiológica del esfínter superior del esófago.

ESTRUCTURA

De adentro afuera, la pared faríngea está formada por un revestimiento mucoso rico en elementos linfoides, la túnica fibrosa, la capa muscular y finalmente, la aponeurosis perifaríngea. Se presentará una recapitulación detallada de los diferentes elementos constitutivos para una mejor comprensión de la patología epitelial y linfoide faríngea, así como la de los músculos de la faringe y de los trastornos de la deglución [3].

Epitelio faríngeo

El revestimiento de la epifaringe está formado por una mucosa de epitelio ciliado pluriestratificado que en su parte baja se transforma en un epitelio de transición, prolongándose en el epitelio pluriestratificado de tipo escamoso no queratinizado, presente en la orofaringe y en la hipofaringe.

Elementos linfoides

La capa epitelial de la faringe es lo suficientemente laxa (epitelio reticulado) como para que las células linfocitarias y macrofágicas puedan colonizarla en gran número. El término tejido linfoepitelial corresponde a una entidad anatomofuncional que resulta de la estrecha relación entre las células epiteliales y linfocitarias en la superficie de la mucosa. La unidad linfoepitelial está constituida por un folículo secundario, un tejido linfoide difuso de sostén, una arteriola, una vénula y por venas postcapilares recubiertas de un epitelio escamoso. En todas las mucosas pueden observarse unidades linfoepiteliales solitarias (folículo solitario) o linfocitos dispersos en el epitelio. En la entrada de las vías aerodigestivas, en la orofaringe y en la rinofaringe, existen formaciones organizadas de tejido linfoepitelial que se reagrupan bajo el término de anillo de Waldeyer. Estos órganos linfoepiteliales son las amígdalas. De arriba abajo se puede distinguir:

— la amígdala faríngea (vegetación adenoide), impar, endoluminal, no capsulada, situada sobre el techo y la pared posterior de la rinofaringe;

— la amígdala tubárica, par, endoluminal, situada alrededor del ostium tubárico, en la foseta de Rosenmüller, que confluye con la amígdala faríngea;

— la amígdala palatina, par, capsulada, situada entre los pilares anteriores y posteriores del velo del paladar;

— la amígdala lingual, impar, no capsulada, submucosa, situada en la zona basilingual. Ésta es menos constante y no está bien caracterizada;

— los pliegues faríngeos (falsos pilares) que ascienden verticalmente casi hasta las paredes posterior y lateral de la orofaringe;

— los acúmulos linfoepiteliales del vestíbulo laríngeo.

Musculatura faríngea

Los diez músculos de la pared faríngea, pares y simétricos (cinco de cada lado) se dividen en dos grupos según su acción:

— los músculos constrictores o intrínsecos, formados por fibras transversales u oblicuas, tienen por función estrechar la faringe;

— los músculos elevadores o extrínsecos, estrechos y alargados, compuestos de fibras longitudinales, cuya función es la de elevar y encoger la faringe.

Cabe destacar que, contrariamente a la disposición de la musculatura del aparato digestivo, los músculos de fibras circulares son internos con respecto a los músculos longitudinales.

Músculos constrictores

Los músculos constrictores de la faringe son músculos planos, delgados, curvos, formando un canal cóncavo hacia delante. Están unidos a la cara externa de la túnica fibrosa faríngea, con la cual se confunden en la parte media de la pared posterior, constituyendo así el rafe faríngeo. De arriba abajo, los músculos constrictores se recubren parcialmente, de la misma manera que las tejas sobre un tejado. Sin embargo, esta capa muscular se ve interrumpida por intersticios musculares, que son otros tantos puntos débiles de los cuales algunos abren paso a elementos vasculonerviosos.

— El músculo constrictor superior de la faringe es el más profundo, ancho y fino de todos los músculos constrictores. Ocupa el tercio superior de la faringe, sus fibras superiores se unen por detrás a la base del cráneo a la altura del tubérculo faríngeo. Aunque lateralmente no reviste la parte superior de la túnica fibrosa faríngea, este hiato muscular no representa una zona de fragilidad. Por delante, sus fibras se terminan en el ala interna de la apófisis pterigoides, en el ligamento pterigomandibular y en la parte posterior de la línea milohioidea, mientras que algunas fibras se pierden en la base de la lengua.

— El músculo constrictor medio de la faringe ciñe la parte media de la faringe a nivel de C3 y C4. Por delante, se inserta en el hueso hioides por medio de dos haces: el haz condrofaríngeo, que se fija sobre el asta menor, y el haz ceratofaríngeo, que se une al asta mayor.

— El músculo constrictor inferior de la faringe es el más extenso y el más superficial de todos los músculos constrictores. Comprende dos haces: el haz superior, que se inserta en el cartílago tiroides y el haz inferior, que se inserta en el cricoides. A este último también se le conoce como músculo cricofaríngeo. El cuerpo muscular del músculo constrictor inferior forma una amplia capa cuyas fibras superiores, ascendentes y oblicuas, se entrecruzan con sus homólogas contralaterales a la altura del rafe mediano, mientras que las fibras del haz cricoideo son horizontales, circulares y sin inserción en el rafe. De esta manera, el haz cricoideo del constrictor inferior tiene una estructura muy particular que debe relacionarse con su función fisiológica contingente muscular, muy específica, que forma la boca esofágica y determina la zona de alta presión del esófago superior.

Músculos elevadores

La faringe posee un aparato elevador constituido no sólo por las fibras ascendentes de los constrictores medio e inferior, sino también y sobre todo por dos músculos específicos: el estilofaríngeo y el faringopalatino (o faringoestafilino). Estos músculos, pares y simétricos, sólo forman parte de la pared faríngea en su porción inferior.

El músculo estilofaríngeo se inserta a la altura de la parte anterointerna de la base de la apófisis estiloides. Su parte superior es estrecha. Su parte inferior, ancha y fina, se integra en la pared lateral de la faringe. Sus fibras posteriores se insertan en la túnica faríngea, mientras que sus fibras anteriores se dividen en dos haces, uno que se dirige hacia el borde lateral de la epiglotis participando en la constitución del pliegue faringoepiglótico y otro que progresa por el pliegue ariepiglótico, antes de unirse al borde posterosuperior del cartílago tiroides y luego del cricoides. Es un músculo no sólo elevador, sino también dilatador.

El músculo faringopalatino o músculo faringoestafilino se inserta hacia arriba en la cara ventral de la aponeurosis del velo, desciende verticalmente levantando el relieve del pilar posterior y se divide en dos haces en su parte inferior: un haz faríngeo que se intrinca con las fibras del músculo estilofaríngeo y un haz tiroideo que se une al borde superior del cartílago tiroides. Su contracción estrecha el diámetro transversal de la faringe por aproximación de los pilares posteriores.

Hiato y puntos débiles

El hiato superior de la faringe se sitúa entre los dos haces del músculo constrictor medio, por encima del borde superior del asta mayor del hueso hioides y abriendo paso a la arteria lingual.

El hiato medio de la faringe limita con los músculos constrictor medio e inferior; el nervio faríngeo superior discurre sobre ellos antes de perforar la membrana tirohioidea.

El hiato inferior de la faringe está comprendido entre los haces tiroideo y cricoideo del músculo constrictor inferior. Después de pasar por debajo del haz cricoideo del constrictor (pinza cricofaríngea), el nervio faríngeo inferior (o nervio recurrente) discurre por el área del hiato inferior.

Para poder comprender la historia natural de los divertículos faringoesofágicos, es importante conocer los puntos débiles posteriores, impares y mediales, contrariamente a los hiatos que son laterales y pares [11, 22, 34, 46, 47]. Se describen dos puntos débiles superficiales y un punto débil profundo. El punto débil superficial superior se relaciona con una dehiscencia entre los dos haces del constrictor inferior de la faringe (triángulo de Laimer). El punto débil superficial inferior es una dehiscencia que aparece entre el cricofaríngeo y la musculatura esofágica. Para Guerrier, el «punto débil es ante todo un punto débil profundo entre los dos músculos palatofaríngeos»; una vez que la mucosa se insinúa en esta zona débil de la capa longitudinal interna, «el paso del constrictor inferior se hace por puntos muy variables, pero siempre por encima del músculo cricofaríngeo o a través del mismo» (Guerrier niega así la existencia del punto débil superficial inferior, con lo cual los divertículos de Zenker son más bien divertículos hipofaríngeos y no faringoesofágicos).

RELACIONES

Más que examinar la anatomía con todo detalle, se pretende determinar las principales relaciones que pueden explicar algunos signos funcionales.

Por detrás, la faringe está separada de la columna cervical por la aponeurosis prevertebral, engrosada, que se apoya en los músculos rectos anteriores mayores de la cabeza, en los músculos profundos del cuello y en el arco anterior del atlas. Entre la faringe y la aponeurosis prevertebral, existe un espacio celuloganglionar retrofaríngeo (espacio de Gillette). La invasión tumoral o la inflamación del espacio de Gillette son responsables de una tortícolis característica.

Lateralmente, la faringe se relaciona con:

— la fosa infratemporal; en su parte superior (nasofaringe);

— el espacio parafaríngeo, por delante, y con el espacio subparotídeo posterior por detrás; en su parte media;

— en su parte inferior: con la zona carótida.

Estas relaciones laterales justifican la expresión faríngea de algunas masas cervicales y algunas veces las manifestaciones cervicales de algunas enfermedades, principalmente tumorales, de la faringe.

VASCULARIZACIÓN E INERVACIÓN

Vascularización de la faringe

La vascularización arterial se realiza en las ramificaciones de la carótida externa, a saber: la arteria faríngea ascendente, la arteria palatina ascendente, las ramificaciones amigdalares de la arteria facial, las ramificaciones de la arteria maxilar interna y de la arteria lingual. De todas las ramificaciones de la carótida externa, la arteria faríngea ascendente es, sin lugar a dudas, la menos conocida. Sin embargo, ella garantiza la irrigación esencial de la faringe y, en patología, alimenta un gran número de fibromas nasofaríngeos y tumores del glomo timpánico. La arteria faríngea ascendente nace en la cara posterior de la carótida externa, a la altura de la arteria lingual, raramente por debajo, a menudo inmediatamente por encima. Se puede dividir en tres partes: una ascendente (porción faríngea), una parte curva y una parte descendente (ramificación palatina de Weber). De la parte ascendente surgen tres arterias faríngeas (inferior, media y superior), la arteria tonsilar superior y una ramificación prevertebral. La arteria meníngea posterior, la arteria tubárica inferior y la arteria timpánica parten de la parte curva. De la parte descendente salen las ramificaciones para el constrictor superior de la faringe. Resaltan las abundantes anastomosis en la pared faríngea, entre las colaterales derechas e izquierdas, que hacen de la faringe un órgano particularmente bien irrigado que no teme las ligaduras arteriales. El drenaje venoso se efectúa desde el tronco tirolinguofacial y el plexo pterigoideo hacia la vena yugular interna.

En la mayoría de los casos, el drenaje linfático se dirige directamente hacia los ganglios linfáticos cervicales. En el niño, los colectores linfáticos drenan hacia los ganglios retrofaríngeos situados en el espacio de Gillette. Luego, los ganglios retrofaríngeos involucionan, aunque su invasión puede constatarse en algunas patologías tumorales de la faringe del adulto. La parte inferior de la faringe también drena hacia los ganglios linfáticos paratraqueales, estableciéndose así una comunicación con el sistema linfático bronquial y torácico.

Inervación de la faringe

Los músculos faríngeos reciben su inervación motriz del nervio glosofaríngeo, del neumogástrico, del hipogloso mayor y de la ramificación interna del espinal y del nervio facial. La inervación sensitiva de la rinofaringe procede del nervio maxilar superior, ramificación del trigémino; la de la orofaringe proviene del nervio glosofaríngeo y la de la hipofaringe del nervio neumogástrico, principalmente por medio del nervio laríngeo superior.

Semiología faríngea

Algunas lesiones funcionales faríngeas pueden relacionarse con una patología faríngea local, pero también con una patología locorregional adyacente (reflujo gastroesofágico, sinusitis, etc.) e incluso general. Por otra parte, una patología faríngea puede manifestarse por una sintomatología distante o general (eritema nudoso, repercusión sobre la vigilancia de un síndrome de apnea del sueño...). Así, la semiología faríngea es un tema muy amplio que sobrepasa el estricto marco de la faringe [3, 5 10, 12, 15, 17, 23, 32, 33, 37, 38].

INTERROGATORIO

Precisa en primer lugar:

— la evolución del síntoma: fecha de aparición, intensidad, evolución, tratamientos propuestos y sus efectos;

— los eventuales signos locales o generales que se le asocian (o que le han sido asociados).

Seguidamente, durante el estudio del terreno no se olvidará tomar nota, aparte de la edad y el sexo:

— la etnia, sobre todo si se pone en evidencia una sintomatología que se orienta hacia la nasofaringe (cáncer del cavum);

— la profesión (manipulador de madera, de amianto o también contaminación o climatización en el lugar de trabajo, etc.);

— los hábitos de higiene y de alimentación (tabaco, alcohol, automedicación);

— la idea de un posible contagio que podría desembocar en una enfermedad infecciosa (tuberculosis, mononucleosis infecciosa, sífilis, SIDA, etc…);

— las posibles manifestaciones alérgicas (asma, rinitis, urticaria, edema de Quincke...);

— los antecedentes médicos generales (metabólicos —diabetes, gota; digestivos —hernia hiatal, reflujo gastroesofágico—, tumor distante, etc.);

— los antecedentes quirúrgicos generales (operación por hernia hiatal, en el raquis cervical, por un tumor distante, etc.);

— los antecedentes medicoquirúrgicos ORL (antecedentes rinológicos, adenoidectomía, amigdalectomía, etc.) y estomatológicos. Por último, el interrogatorio hará referencia a las eventuales exploraciones clínicas y/o paraclínicas ya realizadas, las cuales podrán servir de referencia.

SIGNOS FUNCIONALES

No siempre es fácil relacionar un signo funcional con una zona precisa de la faringe, sobre todo en lo que se refiere a la orofaringe y a la hipofaringe debido a que existe una superposición de la semiología. En cambio, la semiología de la epifaringe es bastante característica. Se considerará entonces los signos funcionales de la nasofaringe y luego los de la orofaringe y los de la hipofaringe, especificando la sintomatología corriente de los cuadros más raros o capciosos.

■ *Semiología de la nasofaringe*

Es muy polimorfa, con un predominio de las manifestaciones nasales. Estos signos rinológicos de por sí no siempre son un indicio de un origen rinofaríngeo. En la mayoría de los casos, es su asociación la que puede orientar y justificar desde la primera consulta un examen minucioso del cavum.

Obstrucción nasal

Puede ser unilateral o bilateral, característica semiológica que preocupa de diferente manera.

• *Obstrucción nasal bilateral*

En los primeros días de vida, provoca dificultades respiratorias, debido a que el recién nacido respira exclusivamente por la nariz; este cuadro, cuya etiología es casi siempre una disembrioplasia o un quiste voluminoso (raramente una hipertrofia de las vegetaciones adenoides en período neonatal), se parece al que se observa en las imperforaciones coanales.

En el niño, la dispermeabilidad nasofaríngea crónica, en la mayoría de los casos producto de la hipertrofia de las vegetaciones adenoides, es responsable de una serie de consecuencias bien conocidas: rinolalia cerrada, respiración nocturna ruidosa y el clásico «facies adenoideo» (rostro estrecho, alargado, aspecto alelado con la boca abierta y separación de los pliegues nasogenianos). A esta dispermeabilidad nasal se pueden añadir otros signos elocuentes, principalmente una rinorrea crónica y una repercusión otológica (otitis medias agudas repetidas, otitis seromucosa). No obstante, puede ser difícil distinguir entre una obstrucción del cavum por hipertrofia adenoidea y una obstrucción de la orofaringe por hipertrofia de las amígdalas palatinas que a menudo se asocia a la primera. En favor de la existencia de una obstrucción amigdalina asociada, hay que insistir en la proalveolia que se asocia fácilmente a los otros elementos del facies adenoideo y sobre todo al ronquido nocturno. El ronquido sustituye así a la simple respiración ruidosa de la hipertrofia aislada de las vegetaciones adenoides, integrándose a veces a un síndrome de apnea durante el sueño (se retomará este capítulo en la semiología de la orofaringe).

• *Obstrucción nasal unilateral*

Tanto en el niño como en el adulto, una patología del cavum responsable de una obstrucción nasal unilateral debe sugerir prioritariamente una etiología tumoral, sobre todo si la evolución es progresiva, «en mancha de aceite» o si hay otros signos asociados, como una repercusión otológica unilateral. La posibilidad de un carcinoma nasofaríngeo o de un fibroma nasofaríngeo justifica el examen detallado del cavum, bajo anestesia general si el paciente es impresionable (niños principalmente).

Rinorrea posterior

Ha sido descrita de muchas formas. Algunas observaciones son puramente subjetivas, como la molestia o sensación de un cuerpo extraño en la parte posterior, carraspeo, así como los accesos de tos que el paciente le atribuye. Algunas descripciones son más directas, cuando el paciente comenta la consistencia (espesa, viscosa, fluida...) y el color (traslúcido, claro, blanco, amarillento, verdoso...) de las secreciones. Estos elementos permiten clasificarlas en secreciones acuosas, mucosas, purulentas y mucopurulentas. No obstante, la rinorrea posterior plantea dos problemas: el de la autenticidad de la sensación y el de la procedencia del síntoma. En efecto, existen descripciones muy detalladas que nunca serán corroboradas por una constatación objetiva de la rinorrea posterior (esta situación es similar a la de la parestesia orofaríngea e hipofaríngea). Además, una secreción posterior real percibida a nivel del cavum puede no proceder de la epifaringe. El origen de una rinorrea posterior mucosa o mucopurulenta es casi siempre nasosinusal. En cambio, una secreción posterior clara, sobre todo si se asocia a una rinorrea anterior clara unilateral, debe prioritariamente sugerir la hipótesis de una rinorrea cerebroespinal. Esta última, en un contexto traumático, procede casi siempre de una herida etmoidal o petrosa; en este último caso, la irrupción de líquido cerebroespinal en el cavum se produce por la trompa de Eustaquio. En ausencia de contexto traumático, el origen esfenoidal (síndrome de la silla turca vacía) es el más probable. Finalmente, las verdaderas secreciones de origen rinofaríngeo son relativamente poco frecuentes.

Epistaxis

La epistaxis es un signo relativamente raro de la patología del cavum. Debido a esto, se corre el riesgo de no reconocer su origen epifaríngeo, concluyendo demasiado rápido una causa nasal. Por lo tanto, conviene sospechar una causa epifaríngea cuando la hemorragia es esencialmente posterior o cuando el paciente no puede describir el lado predominante del inicio de la hemorragia (ya que normalmente, en el caso de una epistaxis de origen nasal, el paciente describe un comienzo lateralizado). La epistaxis de origen epifaríngeo orienta firmemente hacia algunas patologías: el fibroma nasofaríngeo, sobre todo si se trata de un adolescente de sexo masculino (las hemorragias de los fibromas nasofaríngeos pueden ser muy abundantes); un carcinoma de la naso-

faringe, sobre todo si la hemorragia es reincidente y si el paciente es magrebí o de Asia del Sur. Por último, hay que mencionar la epistaxis posterior, excepcional, cataclísmica y a menudo mortal, provocada por una ruptura en dos tiempos de la arteria carótida interna, a causa de una fractura del nivel medio de la base del cráneo.

Semiología ficticia

Una patología del cavum puede manifestarse por un cuadro poco claro que podría orientar inicialmente hacia otro aparato. Éste es esencialmente el caso de los tumores que sobrepasan el cavum, ya sean éstos primitivos o secundarios. La extensión superior hacia el ápex petroso y el seno cavernoso es responsable de una sintomatología oftalmológica: diplopía, alteración del campo visual, disminución de la agudeza visual, exoftalmía, rojez conjuntival o quemosis y dolores orbitarios o retroorbitarios. La extensión lateral hacia la trompa de Eustaquio provoca una resonancia otológica: hipoacusia por catarro tubárico u otitis seromucosa unilateral duradera. La extensión lateral hacia la fosa infratemporal y la cara inferior del peñasco es la causa de sintomatologías álgicas y/o neurológicas: cefaleas profundas permanentes no sistematizadas de la invasión basicraneal; neuralgias faciales sintomáticas (con fondo doloroso permanente, sin *trigger zone* y con déficit sensitivo), que reflejan la invasión del nervio trigémino o de una de sus ramificaciones; déficit de uno o de varios de los nervios mixtos que ponen de manifiesto la invasión del agujero rasgado posterior o del canal de Falopio.

En el niño

Es necesario conocer los cuadros sintomáticos particulares. Ya se ha hecho alusión a la forma particular que puede tomar la obstrucción nasal en el recién nacido (dificultad respiratoria) y en el niño (cuadro «adenoideo»). Asimismo, se debe citar la posibilidad de tortícolis en el marco de una patología infecciosa del cavum, que refleja la reacción ganglionar retrofaríngea (síndrome de Grisel) o un absceso retrofaríngeo. Por último, se suele insistir sobre la posible expresión laríngea (laringitis reincidentes, traqueítis) de la patología infecciosa e inflamatoria del cavum en la primera infancia.

■ *Semiología de la orofaringe y de la hipofaringe*

Los principales síntomas son dolor y disfagia. Cabe recordar que la disfagia se define, en el sentido más amplio de la palabra, como una anomalía de la deglución. Algunas disfagias no son dolorosas; una disfagia dolorosa se denomina odinofagia. Las parestesias faríngeas también son frecuentes y generalmente pertenecen a un cuadro muy característico. Otros signos funcionales son más raros.

Dolor [2, 3]

Puede ser espontáneo, pero casi siempre es provocado o exacerbado durante la deglución (odinofagia). El origen puede ser faríngeo o extrafaríngeo.

— *Dolores de origen faríngeo*: principalmente revelan la presencia de un cuerpo extraño, de una patología infecciosa o una etiología tumoral. El dolor faríngeo puede reflejarse en el oído (otalgia refleja). La otalgia refleja es frecuente en la patología infecciosa faringobucal (patología amigdalina, brote o problemas asociados a las muelas del juicio...). Si no existe un contexto infeccioso, la otalgia debe sugerir siempre la hipótesis de una patología tumoral de las vías aerodigestivas superiores. En este caso, la intensidad del dolor es muy variable, sin correlación anatomoclínica obligatoria; es por esto que existen ciertas lesiones neoplásicas minúsculas y por ende, difícilmente detectables durante el examen clínico (las pequeñas lesiones infiltrantes del surco amigdalogloso, por ejemplo), pueden provocar un cuadro muy álgico, mientras que los tumores más voluminosos a veces sólo se manifiestan por una simple sensación de depósito alimenticio durante la deglución. El dolor faríngeo puede ir acompañado de un trismus; se trate de una patología infecciosa como de una tumoral, éste constituye un signo de gravedad, ya que refleja la difusión de la infección o del tumor a los espacios parafaríngeos y/o a los músculos pterigoideos.

— *Dolores de origen extrafaríngeo*: La disfunción de la articulación temporomandibular puede provocar dolores faríngeos lateralizados, a menudo son engañosos, ya que se asocian a una irradiación otológica, a veces con acufenos. Por otra parte, estos dolores son a menudo mal descritos y casi nunca guardan una relación temporal directa con las comidas. Por lo tanto, será el examen de la abertura bucal asociado a la palpación de las articulaciones temporomandibulares lo que permitirá establecer el diagnóstico, buscando un crujido, un rechinamiento, una subluxación, una limitación de la abertura bucal o una anomalía de la correspondencia dental. La neuralgia del nervio glosofaríngeo, poco frecuente, es muy característica: se presenta bajo la forma de accesos dolorosos muy intensos, breves, sin prodromos, localizados en la base de la lengua. Las carotidinias también pueden tener irradiaciones faríngeas, pero se trata de una patología poco frecuente que sólo debe considerarse por eliminación. Por último, el síndrome de la apófisis estiloides larga puede ser motivo de algunos dolores, pero no existe ningún criterio de interrogatorio ni de examen patognomónico (la palpación transfaríngea de una estiloides larga puede llevarse a cabo en pacientes que no se quejen de dolores...); el síndrome de la apófisis estiloides larga también debe proponerse como diagnóstico de eliminación.

En conclusión, aunque pueden sugerirse numerosas etiologías, un dolor faríngeo que dura más de 15 días, sin ceder a un tratamiento antibiótico y antiinflamatorio, debe hacer temer una causa tumoral; en esta hipótesis, se prescribirá un análisis completo que irá hasta un examen endoscópico bajo anestesia general; si los resultados de este análisis son negativos, pero el dolor continúa, deberá observarse al paciente muy de cerca, pues se han visto dolores «sin *substratum*» que han precedido en varios meses el descubrimiento de un tumor por examen clínico.

Trastornos de la deglución (excluyendo el dolor) [7, 8, 28, 42]

Puede tratarse de una sensación de molestia, de presencia de un cuerpo extraño o «de depósito». Si estas sensaciones aparecen o aumentan durante la deglución, debe considerarse sistemáticamente una causa orgánica, principalmente tumoral. Si, contrariamente, estas manifestaciones desaparecen con la deglución, probablemente pertenezcan al cuadro de parestesias faríngeas que se evocarán posteriormente.

En otros casos, existe un estancamiento del bolo alimenticio en la faringe, a menudo acompañado de aspiraciones traqueales (tos) o regurgitaciones nasales. Dado que el tiempo faríngeo de la deglución es puramente reflejo, es probable que se trate de un problema orgánico, ya sea neurológico (parálisis de los últimos pares craneales, trastorno cerebeloso, acalasia del músculo cricofaríngeo...), o bien estenótico (estenosis postoperatoria de la hipofaringe, postirradiación, consecutiva a una quemadura cáustica de la faringe...). Este último cuadro no debe confundirse con la ausencia del acto de deglutir (fenómeno voluntario), fácilmente objetivable por el estancamiento de los alimentos en la boca, lo cual corresponde a una inhibición psicogénica.

— Existe una disfagia indolora muy particular, relacionada con el desarrollo de un divertículo faringoesofágico: el paciente, a menudo de edad avanzada, describe una sensación de bloqueo alimenticio, principalmente de los sólidos y después de algunas degluciones, a veces acompañada de aspiraciones traqueales y sobre todo de regurgitaciones precoces de alimentos no digeridos.

— Por último, cabe destacar dos circunstancias en las que la disfagia, no descrita, debe considerarse: éste puede ser el caso del niño de corta edad o de pacientes con problemas psiquiátricos que presentan un rechazo alimenticio, así como sialorrea y provocación del vómito; de la misma manera, debe sospecharse de una disfagia debida a un cuerpo extraño faríngeo o esofágico así como de una molestia digestiva. Otra circunstancia es la de la caquexia del individuo de edad avanzada, por desnutrición y por neumopatía de deglución, provocada por una disfagia alta.

Hemorragia

La expulsión de sangre por la boca puede tener varios orígenes ajenos a la faringe: la laringe, las vías aéreas subglóticas, las fosas nasales y el aparato digestivo.

Cuando es de abundancia moderada, en forma de estrías sanguinolentas o de coágulos, el origen bucofaríngeo parece ser el más evidente. Es importante examinar al paciente en período hemorrágico para así objetivar el origen exacto del sangrado, en el niño, se temerá particularmente un traumatismo desconocido (la clásica caída con un objeto contundente en la boca, que lastima la faringe a la altura de la pared posterior o de un compartimento amigdalino) y en el adulto, se evocará una causa tumoral. La revelación de un tumor por un sangrado faríngeo es una posibilidad relativamente rara que, en general, induce al paciente a consultar rápidamente; es por eso que hay que saber aprovechar esta oportunidad realizando un interrogatorio completo con el fin de determinar los factores de riesgo, así como los eventuales signos asociados, examinando también las vías aerodigestivas superiores muy cuidadosamente. Si el examen es negativo, se debe considerar hasta el examen endoscópico bajo anestesia general, antes de pensar en vasos hipertrofiados de la base de la lengua, también denominados «várices linguales», y/o anticoagulantes o de concluir que la hemorragia es de carácter idiopático.

Cuando la hemorragia es abundante, se entra en el cuadro de la urgencia. En un primer momento, es raro evocar el origen faríngeo, sobre todo cuando la hemorragia bucal va acompañada de una hemorragia nasal o de signos de inundación traqueal con tos, que hacen pensar prioritariamente en una hemoptisis muy abundante, una epistaxis posterior grave, una hemorragia digestiva o una ruptura carótida. Las principales causas de una hemorragia orofaríngea e hipofaríngea masivas son los tumores con permeación cervical y erosión arterial, los sangrados de las glándulas tiroides ectópicas linguales y el caso particular de accidentes posteriores a las amigdalectomías. En este contexto, en la práctica es el examen endoscópico urgente, casi siempre con traqueotomía asociada, lo que permite el diagnóstico así como las primeras medidas terapéuticas (*packing*, coagulación, etc.).

Disfonía

Una modificación de la voz sugiere en primer lugar un origen laríngeo. Sin embargo, puede deberse a algunas anomalías orofaríngeas relativas a la velofaringe o a la base de la lengua.

— *A nivel de la base de la lengua* (y de la epiglotis suprahioidea), se trata principalmente de voces cubiertas, características, a menudo calificadas como voces «patata caliente», que en el adulto casi siempre son de etiología tumoral.

— *A nivel de la velofaringe*, la causa de los trastornos de la voz es la insuficiencia velofaríngea, ya sea adquirida o congénita. No hay que confundir la nasalización (rinolalia abierta) con los fenómenos de compensación. La nasalización es una fuga del sonido hacia el cavum y las fosas nasales que se manifiesta sobre todo en las oclusivas. En el caso de fugas mayores, puede ir acompañada de regurgitaciones alimentarias y sobre todo líquidas. Los mecanismos de compensación aparecen más que todo en el niño. Éstos desencadenan la contracción de la musculatura posterolateral de la faringe (fenómeno que origina el repliegue de Passavant), el retroceso de la base de la lengua («estrechamiento de garganta») y ataques violentos («golpe de glotis»). Si bien estos fenómenos disminuyen las fugas nasales, obstaculizan también la correcta proyección vocal y el apoyo labial, provocan una alteración del timbre, de las vocales, de la articulación y en definitiva, de la inteligibilidad. Así, en este ámbito, resulta importante, desde el punto de vista semiológico, un análisis minucioso para el diagnóstico y para todo el período de reeducación.

Ronquido y disnea [9, 13, 18, 21, 30, 33, 44]

El ronquido es un motivo de consulta antiguo en la especialidad; sin embargo, su mejor conocimiento así como la eficacia terapéutica relativa al mismo, son datos recientes. El término disnea faríngea ha sido voluntariamente incluido en el título de este capítulo; en efecto, la disnea faríngea o las anomalías respiratorias durante el sueño, se asocian normalmente a un ronquido sin que por ello se pueda deducir que todas las personas que roncan padecen de una patología respiratoria del sueño. Por lo tanto, ante un ronquido es importante buscar los elementos de gravedad; inversamente, ante los signos que favorecen una patología del sueño, hay que saber inducir el ronquido y examinar la faringe minuciosamente. El principal objetivo del interrogatorio es distinguir el ronquido simple (RS) de un ronquido asociado a anomalías respiratorias apneicas (síndrome de apnea durante el sueño o SAS) o no apneicas, lo cual es evidentemente de una importancia capital para la orientación terapéutica. En la práctica, es después del interrogatorio cuando se toma la decisión de realizar o no una grabación del sueño; se trata de establecer la importancia así como el tiempo y la precisión que conviene dedicarle. El interrogatorio debe basarse en los signos nocturnos y diurnos, sin olvidar buscar en los antecedentes de las posibles patologías asociadas, las cuales intervienen también en las indicaciones terapéuticas.

• *Signos nocturnos*

Debe analizarse el adormecimiento. Un adormecimiento muy rápido, apenas caída la noche, así como la imposibilidad de permanecer despiertos son indicios de sueño patológico. Deben hacerse algunas preguntas con respecto al ronquido en sí: ¿cuándo comenzó? ¿Cuál es su intensidad? ¿Sólo lo percibe el cónyuge o se oye también en las habitaciones contiguas? ¿Es intermitente o dura toda la noche? ¿Es ocasional o se produce todas las noches? ¿Depende de la posición? Deben precisarse las características del sueño: ¿es tranquilo o agitado? ¿Existen paradas respiratorias? En caso afirmativo, se debe tratar de determinar (los familiares son poco precisos a este respecto) la frecuencia, duración y modo de reanudación inspiratoria (ruido espectacular, sobresalto...). Pueden señalarse otras manifestaciones nocturnas, como por ejemplo, los movimientos repetitivos de los miembros inferiores. Es importante analizar los despertares nocturnos. Los despertares frecuentes y una poliuria nocturna sin causa urológica, deben evocar la posibilidad de un SAS. Por último, el interrogatorio hará también referencia al despertar matinal: la astenia al despertarse, a veces asociada con cefaleas y la impresión de no haber tenido un sueño reparador son aspectos que siempre han de tenerse en cuenta cuando se está frente a un caso de ronquido grave.

• *Signos diurnos*

Se debe interrogar al paciente sobre su actividad profesional, sobre la posible existencia de episodios de fatiga anormales durante el día y sobre todo, sobre la somnolencia diurna. Ésta no es significativa cuando es ocasional, cuando sobreviene durante el período postprandial o por la noche delan-

te del televisor, sin embargo, sí lo es cuando se manifiesta durante períodos de inactividad relativa, por ejemplo, en el despacho, en una sala de espera y, por supuesto, mientras se conduce. Siempre hay que interrogarse sobre la posibilidad de hacer frente a largos trayectos en coche. La posibilidad de conducir 200 o 300 kilómetros sin presentar somnolencia significa que no se trata de un SAS. Asimismo, habrá que hacerse una opinión sobre la actividad física, intelectual, así como la actividad sexual del paciente.

- *Roncopatía del niño*

La expresión clínica de la roncopatía crónica del niño es diferente a la del adulto. Raramente, se observa somnolencia o por lo menos es difícil ponerla en evidencia; las características del despertar matinal, cuyo análisis semiológico es tan importante en el adulto, pueden no ser muy claras. Hay que centrar el interrogatorio en el retraso escolar, muy frecuente, en los problemas de atención y en las alteraciones del carácter. Las preguntas relativas al sueño ponen de manifiesto un ronquido, que siempre debe llamar la atención en el caso del niño, si ése se asocia a una agitación y a una respiración irregular; no obstante, es posible que los familiares se hayan acostumbrado a estas manifestaciones nocturnas, a las cuales conviene sensibilizarlos para obtener, durante una segunda consulta, una descripción semiológica sin equívoco. La enuresis puede incluirse en este cuadro. Por último, las alteraciones del apetito y el consecuente retraso estaturoponderal son frecuentes.

Al final del interrogatorio, el examen clínico y en algunos casos los exámenes complementarios permitirán, por una parte, establecer con precisión la gravedad y las consecuencias del ronquido y, por otra parte, orientar el tratamiento (cf. infra).

Parestesias faríngeas [15, 17, 38, 43]

Aunque son relativamente frecuentes, las parestesias faríngeas se ubican voluntariamente al final del catálogo semiológico, puesto que deben seguir siendo un diagnóstico de eliminación. Este término agrupa sensaciones muy variables, de «bola en la garganta», de molestia, de presencia de cuerpo extraño, de secreciones posteriores, con su consecuente carraspeo, de una pequeña tos irritativa, o de tics bucofaríngeos diversos. Estas parestesias aparecen en un contexto psicológico particular de ansiedad, estrés y a veces puede asociárseles con un acontecimiento personal (o familiar) de fuerte connotación afectiva. Un criterio de interrogatorio que tranquiliza, ya mencionado anteriormente, es la desaparición de estas sensaciones durante las comidas, mientras que la deglución de saliva fuera de las comidas es motivo de preocupación. Otro elemento tranquilizador es la ausencia de otalgia refleja. Finalmente y sobre todo, el examen de ORL es normal (en ese caso, se trata realmente del cuadro de parestesias faríngeas) o sólo muestra discretas anomalías (eritema moderado o elevaciones onduladas de la pared posterior o incluso criptas amigdalinas llenas de material caseoso), en un caso de faringitis crónica. No obstante, estas constataciones no deben cerrar la investigación clínica. Al contrario, se deberá buscar un factor irritante regional, principalmente un reflujo gastroesofágico o una rinosinusitis. Además, se ha de juzgar esta semiología particular, controlándola al cabo de 2 a 4 semanas de tratamiento.

Examen clínico

El examen físico de la faringe casi siempre se justifica por las señales de alerta que han sido consideradas anteriormente. No obstante, en algunos casos no existen dolencias faríngeas, sin embargo se justifica un examen de la faringe por la existencia de una anomalía regional o distante, que hace suponer una patología de las vías aerodigestivas superiores.

Evidentemente, el examen faríngeo es necesario para la búsqueda de una neoplasia primaria ante una adenopatía cervical crónica asintomática, pero también ante las metástasis pulmonares, hepáticas, óseas o bien un síndrome paraneoplásico (acroqueratosis de Bazex, principalmente). También se prescribirá el examen de la faringe si se debe hacer un análisis más amplio de una hemopatía o de un linfoma diagnosticado en las localizaciones extrafaríngeas. Asimismo, se solicitará a menudo al especialista de ORL para investigar la anomalía faríngea de una enfermedad general (enfermedades infecciosas, esclerosis lateral amiotrófica, anemia, esclerodermia, epidermólisis ampollar, enfermedad de Behçet).

Por último, el examen faríngeo, que puede ser sistemático, al realizarse durante una consulta médica de rutina (medicina laboral), o motivado por una patología intercurrente (traumatismo, curas dentales), permite descubrir casualmente lesiones benignas o malignas de la faringe.

No hay que confundir el examen faríngeo que se realiza en la consulta con el examen efectuado bajo anestesia general. El examen en la consulta ha evolucionado mucho con la contribución de los instrumentos ópticos de luz fría, que permiten visualizar casi constantemente la faringe y, sobre todo, sus porciones altas y bajas (rinofaringe e hipofaringe). Hoy día, ya no se prescribe la faringoscopia bajo anestesia general para paliar las insuficiencias del examen clínico, sino para precisarlo, completar el análisis más amplio o, eventualmente, par realizar una biopsia.

EXAMEN EN LA CONSULTA

El examen de la faringe forma parte de un examen completo de ORL que implica, sobre todo, el estudio de las fosas nasales, la boca, la laringe y las zonas ganglionares cervicales satélites [3]. Es importante tranquilizar al paciente, pedirle que se quite las posibles prótesis dentales y que respire por la boca (salvo en el caso de la nasofibroscopia, que requiere la respiración nasal). La exploración es el primer tiempo del examen; ésta necesita un iluminación frontal de buena calidad, tanto si la luz procede de un espejo clásico de Clar o de una luz fría. La focalización del haz luminoso debe permitir que el examinador inspeccione la faringe fijando su mirada en posición neutra.

■ *Examen de la orofaringe*

Comienza por una simple exploración, invitando al paciente a abrir la boca, sin introducir desde un principio el depresor y pidiéndole que pronuncie la letra «a». Esta maniobra ofrece una visión parcial de la orofaringe, principalmente del velo y de la cúpula de la base de la lengua, permitiendo apreciar su movilidad. Por otra parte, la exploración sin depresor en el niño ofrece a menudo una visión sorprendente de las vías aerodigestivas superiores, desde la parte baja de la pared posterior del cavum hasta la epiglotis suprahioidea, mientras que la introducción prematura del depresor puede comprometer el éxito del examen.

A continuación, el examen exige el uso del depresor. Hay que aplicarlo con cuidado sobre la parte lateral, sobre una de las semibases de la lengua y luego sobre la otra, y a veces, utilizar un segundo depresor para separar la mejilla si el paciente no puede mantener la boca abierta. En el niño, es preferible el uso del depresor de madera, ya que es más pequeño y menos frío. El examen con el depresor despeja la pared posterior y los compartimentos amigdalinos; estos últimos podrán palparse con una pinza para manejar el algodón cuando es conveniente explorar las criptas amigdalinas (¿consistencia? ¿existencia de material caseoso?).

A continuación, se procede al estudio con el espejo. El examinador toma la punta de la lengua con una compresa, entre

el pulgar y el dedo medio, manteniendo abierta la boca del paciente con el dedo índice apoyado sobre el arco alveolar (o la encía) superior; él ejerce así una suave tracción de la lengua hacia el exterior, lo que permite borrar la base de la lengua del campo de investigación. El espejo, que se protegerá del empañamiento por un calentamiento previo (¡sin olvidar mostrar y comprobar al paciente que no quema!), se introduce entonces por la abertura de la orofaringe. El espejo debe ser lo suficientemente grande como para permitir una visión global, pero sin tocar la mucosa, ya que podría provocar un reflejo de náusea. En los pacientes particularmente sensibles, este reflejo puede prevenirse por una anestesia local de la mucosa, haciendo chupar una pastilla de tetracaína o por medio de un aerosol de lidocaína al 1 %. El estudio con el espejo facilita el examen de la orofaringe, la base de la lengua y de las fosetas subamigdalares.

La utilidad de los instrumentos ópticos en el examen de la orofaringe es limitada. No obstante, éstos pueden ser interesantes para visualizar la base de la lengua y las fosetas subamigdalares, principalmente cuando el examen con el espejo es imposible debido a un reflejo de náusea particularmente fuerte. Generalmente, en este contexto se prefiere el fibroscopio flexible introducido por vía nasal, puesto que produce menos reflejo de náusea que el hipofaringoscopio introducido por vía bucal; ambos instrumentos serán de nuevo tratados en el capítulo dedicado al examen de la hipofaringe.

La palpación es un tiempo esencial del examen de la orofaringe, sobre todo si la semiología hace sospechar una causa tumoral. Ésta provoca muy a menudo un reflejo de náusea importante y, por eso, se practica generalmente al final del examen de ORL. Además, no debe verse alterada por la contracción completa de la lengua, que hace menos perceptible la dureza tumoral explorada; el examinador, de pie a la derecha del paciente, con la mano izquierda sobre su nuca, introduce el dedo índice en la zona del suelo lateral y luego posterior, maniobra generalmente bien tolerada, y explora rápidamente el surco amigdalogloso y la base de la lengua. En estos dos sitios, los tumores pueden tener un desarrollo imperceptible o poco accesible a la vista, tanto si se trata de tumores submucosos de la base de la lengua como de lesiones infiltrantes del surco amigdalogloso, lo cual explica la importancia de la palpación durante el examen de estas dos zonas. A parte de las circunstancias que orientan hacia una etiología tumoral, la palpación es útil por lo menos en dos casos: cuando se sospecha de una apófisis estiloides larga [39, 45], que será palpada por fuera del pilar anterior, y también cuando se sospecha de la existencia de un cuerpo extraño, principalmente una espina de pescado no detectada durante la exploración. También puede orientarse hacia la búsqueda de una patología superior crónica. En la amigdalitis crónica, la palpación permite recuperar un poco de pus al presionar el pilar anterior. De este modo, se puede distinguir la amigdalitis crónica infecciosa de la amigdalitis crónica caseosa y de algunas parestesias faríngeas que no tienen correspondencia anatómica.

Por último, el examen de la orofaringe comprenderá un estudio neurológico, cuando se sospecha una parálisis de los últimos pares craneales [12]. La parálisis del velo del paladar se traduce por el signo del telón: el velo (y la pared posterior) se desplaza hacia el lado sano durante la pronunciación de la «a». Este déficit motor se debe a una lesión del IX, del X y/o de la ramificación interna del XI. El diagnóstico neurológico será más preciso al analizarse la sensibilidad y la sensorialidad gustativa de la base de la lengua, que dependen del IX; con el estudio de la movilidad glótica, que depende del X y con el examen de la movilidad escapular, que depende del XI. El estudio del XII, mediante el análisis de la movilidad lingual, deberá asociarse simultáneamente a los anteriores; generalmente, el conjunto de estos datos permite formular un diagnóstico neurológico topográfico.

■ *Examen de la rinofaringe*

Antes era difícil examinar regularmente y de forma satisfactoria el cavum, al cual solamente se podía acceder mediante una rinoscopia posterior. En primer lugar, se hará una descripción de este método, detalladamente luego los procesos que actualmente permiten ver la epifaringe casi constantemente, durante una simple consulta.

Rinoscopia posterior indirecta o con espejo

Un depresor baja suavemente la parte media de la base de la lengua; se le pide al paciente que respire por la nariz; un pequeño espejo previamente templado se coloca en la mitad superior de la orofaringe; la inclinación del espejo facilita la exploración a simple vista de las diferentes caras del cavum. Por lo general, la primera estructura que se ofrece al examen no es epifaríngea: se trata de las coanas. Éstas están separadas por el borde posterior filoso del tabique (arco coanal) y limitadas por arriba por la reflexión roma entre las paredes anterior e inferior del esfenoides (arco coanal). Las coanas contienen las colas de los cornetes inferior y medio cuyo aspecto aframbuesado es característico. Luego, se visualizan bien las caras laterales del cavum, junto con las protuberancias tubáricas, el techo y la pared posterior (sede de las vegetaciones adenoides). Los límites de la rinoscopia posterior indirecta residen en su viabilidad. Es imposible en el niño de menos de 6 u 8 años. En el adulto, se ve dificultada muy a menudo por el reflejo de náusea o por un desplazamiento anterior insuficiente del velo. En estas circunstancias, actualmente se puede recurrir a los instrumentos ópticos, más que intentar una anestesia local, difícil y larga, o mejorar la exposición levantando el velo con un elevador o colocando sondas de Nélaton (introducidas por la nariz y recuperadas por la boca, formando así cada una un bucle que se apretará con una pinza de Kocher).

Estudio del cavum por procedimientos ópticos [14, 16, 40, 48]

Es posible con instrumentos ópticos flexibles o rígidos tanto por vía anterior como por vía posterior.

El estudio por vía posterior se sirve de un epifaringoscopio rígido. La visión del cavum es totalmente comparable a la que se obtiene por la rinoscopia posterior indirecta, aunque con una mejor imagen, gracias a la calidad de la iluminación. Los límites son los mismos que los de la rinoscopia posterior indirecta, es decir, las dificultades de exposición y las relativas al reflejo de náusea. Por estas razones, esta técnica se sigue practicando poco.

El estudio del cavum por instrumentos ópticos introducidos por vía anterior es más corriente. La solución más rápida consiste en utilizar el fibroscopio flexible, cuya progresión en la fosa nasal puede hacerse sin anestesia local en el adulto; en el niño, la anestesia local tampoco es necesaria, pero a veces habrá que pedir ayuda a una tercera persona para que sujete al joven paciente. El uso de un aparato óptico rígido (diámetro de 4 mm, ángulo de visión de 0 o 30°) es en realidad la extensión posterior de la rinoscopia óptica. Este examen es más largo, puesto que es necesario realizar previamente una anestesia local de las fosas nasales. Su ventaja con respecto al fibroscopio es que permite examinar mejor las fosas nasales. Esto es interesante para apreciar el desarrollo anterior de un tumor del cavum por ejemplo o en el caso de la exploración de una patología mixta nasal y faríngea, como por ejemplo las parestesias faríngeas con derrame posterior o antecedentes de sinusitis.

Palpación de la rinofaringe

También ha perdido terreno, dada la aparición de la nasofaringoscopia. La palpación faríngea era especialmente útil para determinar una hipertrofia de las vegetaciones adenoi-

des en el niño pequeño, en el que la rinoscopia posterior es imposible; ponía de manifiesto una sensación de «almohadillado» característica.

Examen de la hipofaringe

Hipofaringoscopia indirecta

Practicada con el espejo, representa el examen básico de la hipofaringe. Es indisociable de la laringoscopia indirecta y también del examen con espejo de la parte baja de la orofaringe (base de la lengua, surco amigdalogloso). Desde el punto de vista práctico, hay que aplicar el método descrito en el capítulo dedicado al examen de la orofaringe, sin olvidar pedirle al paciente que pronuncie la letra «e» o «i», lo que permite apreciar la movilidad de la laringe, presentando además la ventaja de abrir la hipofaringe. El análisis morfológico debe dedicarse al examen de los senos piriformes, las paredes faringolaríngeas y su cima con los repliegues ariepiglóticos y la zona retrocricoidea.

Hipofaringoscopia con instrumento óptico [14, 16, 48]

Es necesaria cuando el examen se vuelve imposible, a causa de un reflejo de náusea. Se sirve bien sea del fibroscopio flexible, introducido por vía nasal y que ha progresado por el cavum antes de situarse en la orofaringe para observar la laringe y la hipofaringe, o bien de la óptica rígida «Bercy-Ward». En la práctica, el «Bercy-Ward» se utiliza sobre todo para obtener excelentes imágenes laríngeas y menos frecuentemente para la hipofaringe. Para esta indicación, se suele preferir el fibroscopio, a pesar de que las imágenes proporcionadas son de peor calidad, pero que minimiza el problema del reflejo de náusea, haciendo el examen más rápido y sin tener que recurrir a la anestesia local. No obstante, la ausencia de protracción de la lengua, necesaria en la hipofaringolaringoscopia con espejo, puede ser la causa de una abertura insuficiente de la hipofaringe. Se trata entonces de un límite de la fibroscopia que hay que tener muy en cuenta y es por eso que siempre es conveniente intentar primero el examen con espejo.

Por último, sea cual sea el método de examen utilizado, la boca esofágica no puede visualizarse correctamente durante el examen de ORL en la consulta.

EXAMEN BAJO ANESTESIA GENERAL

Gracias a los progresos del examen clínico, la anestesia general es cada vez menos necesaria para el estricto propósito de visualizar una zona de la faringe que hubiese podido permanecer oculta durante la consulta. Actualmente, el examen bajo anestesia general comporta tres objetivos principales: determinar las características de una anomalía faríngea (extensión, palpación más precisa), realizar una biopsia y explorar conjuntamente el árbol traqueobronquial y el esófago, en el marco de una panendoscopia. La visión de la orofaringe y la hipofaringe bajo anestesia general es directa (pudiendo ayudarse, naturalmente, de ópticas de visión lateral), mientras que el examen del cavum sigue siendo indirecto [14, 10, 20, 34, 36, 42, 43].

Entre las modalidades técnicas del examen bajo anestesia general, se distinguen la anestesia general propiamente dicha y los procedimientos para objetivar las diferentes zonas de las vías aerodigestivas.

La anestesia plantea principalmente el problema del tipo de ventilación (espontánea o asistida) y de la intubación traqueal. La intubación es útil para proteger el árbol traqueobronquial y para permitir una relajación muscular completa (curarización). En esta última hipótesis, es necesaria una ventilación asistida con intubación laringotraqueal o una ventilación de alta frecuencia *(jet ventilation).* Así, la intubación es sobre todo interesante para algunas modalidades de exploración y la microcirugía de la laringe. En el caso de un examen faríngeo propiamente dicho, no presenta ventajas evidentes y la sonda puede, al contrario, causar molestias, principalmente por exposición de la base de la lengua. En la práctica, ante una faringoscopia no es aconsejable recurrir desde el principio a una intubación, incluso si después hay que intubar al paciente el resto de la panendoscopia o al final del examen, para permitir así una mejor seguridad al despertarse.

La exposición en visión directa de las vías aerodigestivas superiores requiere que la cabeza del paciente esté hacia atrás. El examen comienza por la protección de los dientes, utilizando para ello un protector dental o simplemente una compresa. Seguidamente se examina la boca. El laringoscopio, que se sujeta con la mano izquierda, deprime la lengua hasta su base, lo que permite ver la orofaringe. La cánula de aspiración, que se toma con la mano derecha, permite limpiar las secreciones de la faringe, pudiéndose introducir la óptica rígida de 0 o 30°, si se quiere obtener una mejor imagen de la anomalía. A esto sigue el examen de la laringe, prolongada por la exposición de la hipofaringe, lo cual se obtiene deprimiendo la laringe con el extremo de la espátula del laringoscopio o bien utilizando un hipofaringoscopio rígido, si se dispone de él. La boca esofágica, que como se ha visto, constituye la única parte de las vías aerodigestivas superiores y cuyo examen rutinario en consulta resulta difícil, aparece en la posición 12 horas «inclinando» la espátula. En el caso de una panendoscopia, la esofagoscopia se realiza con la traqueobroncoscopia. No obstante, hay que insistir en el hecho de que la boca esofágica y la zona retrocricoidea también pueden verse de abajo hacia arriba durante la retirada progresiva del esofagoscopio.

El examen de la epifaringe bajo anestesia general es distinto del de la orofaringe y de la hipofaringe. La intubación se practica bastante a menudo, puesto que la sonda colocada por vía bucal no ocasiona ninguna molestia. El examen del cavum puede hacerse por vía anterior, por medio de un instrumento óptico introducido por la nariz (como ha sido explicado en el capítulo dedicado al examen en consulta). El examen también puede hacerse por vía posterior, utilizando sin dificultad un procedimiento de levantamiento del velo y colocando en la orofaringe un espejo o un aparato de óptica rígida de 30 o 70º.

Siempre debe practicarse una palpación, independientemente de la precisión de la visualización de la faringe bajo anestesia. Ésta proporciona datos muy importantes, principalmente en materia de patología tumoral, dado que la infiltración tumoral puede sobrepasar ampliamente los límites visibles del tumor. Es más fiable, ya que el paciente no es objeto de la contracción ocasionada por el dolor y que dificulta la palpación en consulta; bajo anestesia, el límite entre el tumor duro y las masas musculares inelásticas es muy evidente. De manera análoga, la anestesia permite diferenciar el trismus «irritativo», reflejo al dolor y a la inflamación, que desaparece bajo sedación y el trismus por invasión de los músculos pterigoideos, que persiste bajo anestesia general.

Cuando la necesidad de una biopsia se impone, ésta se realizará al final del examen (para que el sangrado no la dificulte). Generalmente, la biopsia orofaríngea o hipofaríngea se hace en visión directa, mientras que la del cavum es más difícil. Esta última se realiza:

— con una visión posterior y una pinza posterior;
— con una visión posterior y una pinza anterior;
— con una visión anterior y una pinza posterior;
— o con una visión anterior y una pinza anterior.

EXAMEN REGIONAL Y GENERAL

El examen regional, que consiste esencialmente en la palpación de las zonas ganglionares cervicales, es fundamental pero no es conveniente insistir sobre ello en este capítulo [3, 7, 9, 23].

Asimismo, el examen general es un momento que tampoco puede disociarse de un buen examen de ORL, sobre todo cuando la sintomatología es atípica. Habrá que saber determinar las adenopatías axilares e inguinales, una esplenomegalia, una hepatomegalia y las anomalías auscultatorias pulmonares. Para completar este examen general, se puede solicitar la opinión de uno o varios especialistas, mediante una consulta oftalmológica, neurológica, neumológica, gastroenterológica e incluso psiquiátrica.

EXÁMENES COMPLEMENTARIOS

No se pretende examinar detalladamente las diferentes exploraciones complementarias de la faringe, puesto que el tema de este artículo se limita exclusivamente al examen físico de la faringe. No obstante, después de un análisis semiológico y un examen detallado, el diagnóstico puede requerir un complemento paraclínico. Parecería entonces conveniente poner estas exploraciones complementarias en su contexto, recordando muy brevemente su principio y su técnica.

■ *Exámenes radiológicos*

Radiografías estándar

Las radiografías sinusales tienen un lugar dentro del análisis de las patologías faríngeas crónicas. Las radiografías del cráneo y del raquis pueden objetivar lesiones óseas líticas o condensantes que sugieren una localización secundaria, posible responsable de una sintomatología faríngea. Comúnmente, las radiografías simples ponen de manifiesto las lesiones artrósicas o una apófisis estiloides larga [34, 39, 45], estribando en tal caso la dificultad en establecer la relación de causa-efecto entre la semiología y las imágenes radiológicas. Por último, cuando se sospecha la ingestión de un cuerpo extraño radioopaco, las radiografías corrientes podrán revelar su presencia y precisar su situación.

Radiografía de las partes blandas

Estas radiografías «blandas» proporcionan datos sobre los relieves intraluminares de la faringolaringe (base de la lengua, valécula, epiglotis, seno piriforme). En caso de urgencia infecciosa o traumática, pueden aportar rápidamente la prueba de una posible bolsa gaseosa cervical.

Finalmente, son de uso corriente para la evaluación de las vegetaciones adenoides del niño, sin olvidar que en la actualidad pueden ser a menudo sustituidas por una fibroscopia del cavum [4, 13].

Opacificación de la luz faríngea

En el caso de tránsito faringoesofágico, permite objetivar una anomalía intraluminar o una compresión extrínseca por una imagen en defecto (tumor, marca del músculo cricofaríngeo). Una imagen de adición de las paredes faríngeas puede corresponderse con una fístula faríngea o un divertículo de Zenker. De manera general, la opacificación sigue siendo muy útil para explorar la hipofaringe y sobre todo la boca del esófago, zona en la que el examen clínico es difícil. Por último, la opacificación puede integrarse en un estudio radiocinematográfico de la deglución [1, 4], interesante para explorar algunas broncoaspiraciones. Estos exámenes radiológicos pueden unirse al estudio gastroduodenal para buscar un reflujo gastroesofágico, justificados si se sospecha de una patología gástrica o de un reflujo gastroesofágico.

Escáner y resonancia magnética (RM) de la faringe

Estos exámenes permiten visualizar las paredes de la faringe y también las estructuras cervicales. A estos examenes se recurre principalmente cuando se sospecha de un tumor faríngeo maligno por la presencia de adenopatías sin que el examen haya podido mostrar anomalías de las vías aerodigestivas superiores o bien para documentar una forma clínica principalmente infiltrante.

Tomografías

Sólo se citarán, por haberse prácticamente abandonado (poca precisión, irradiación relativamente importante, precio elevado).

■ *Otros exámenes*

En el «catálogo» no exhaustivo que se presenta a continuación, hay que distinguir los exámenes locales (examen bacteriológico y micológico) y los relativos al terreno (exámenes alergológicos, análisis de una rinosinusitis compleja, pHmetría faringoesofágica...), de los exámenes funcionales (electromiograma de la faringe, manometría faringoesofágica, exámenes de la función velofaríngea...), y de los exámenes justificados por la posible existencia de un síndrome o de una enfermedad asociada (grabación durante el sueño, exámenes neurológicos...).

Examen bacteriológico y micológico

Ambas muestras se realizan casi siempre en consulta. Normalmente, la muestra se efectúa sobre una amígdala o la pared faríngea posterior utilizando una pinza para manejar el algodón y una espátula o un escobillón. El contexto infeccioso influirá en la elección del sitio para extraer la muestra (si se busca un germen anaerobio o una micosis, por ejemplo). Estos exámenes locales podrán completarse con muestras de sangre (recuento hemocitológico, serología...) en los casos de infección sistémica localizada o de manifestación faríngea (mononucleosis infecciosa, reumatismo articular agudo, etc.).

Estudio del terreno

• *Pruebas alergológicas*

Son necesarias en el estudio de faringitis crónicas, sobre todo si se le asocia una sintomatología rinosinusal (que naturalmente necesita una endoscopia de las fosas nasales). Las técnicas que deben emplearse siguen siendo objeto de debates contradictorios, ya que cada escuela opina de manera diferente. Los exámenes de diagnóstico precoz comprenden la determinación de las IgE totales, cuyo interés se pone actualmente en duda. En este caso, se pedirá la opinión de un colega alergólogo para que se realicen los *prick tests* cutáneos y la determinación de IgE específicas.

• *Determinación de un reflujo gastroesofágico* [6, 7, 10, 23, 35, 37, 43]

El reflujo gastroesofágico también es una de las causas de faringitis crónica e incluso de laringitis crónicas o patologías traqueobronquiales. Por lo tanto, la demostración del reflujo con prueba documentada es a veces necesario. Los exámenes posibles son la radiografía (opacificación baritada de la unión esogástrica con compresión abdominal), la endoscopia esogástrica, la medida del pH faringoesofágico (estudio de las variaciones del pH mediante un captador integrado a una sonda faringoesofágica) y la gammagrafía. La radiografía es objeto de críticas (el reflujo puede deberse a las condiciones del examen – posición, compresión abdominal - no fisiológicas), al igual que la endoscopia (en realidad muestra las complicaciones esofágicas del reflujo que no son obligatorias). La medida del pH objetiva el reflujo en condiciones fisiológicas, durante un tiempo suficiente (12 o 24 horas),

con posibilidad de cuantificarlo (número y duración de los episodios de acidez, valor del pH). La gammagrafía se practica sobre todo en el niño, cuando las manifestaciones broncopulmonares están asociadas, sin lugar a dudas, con la irrupción de líquido gástrico en las vías aéreas inferiores.

Exámenes funcionales

• *Manometría faringoesofágica* [24, 27, 28, 41]

La medida escalonada de las presiones en la unión faringoesofágica permite comprender mejor las disfagias por disfunción del esfínter esofágico superior. Naturalmente, cuando existe un divertículo de Zenker, el estudio radiológico es más simple. No obstante, algunas patologías de esta zona de unión no se acompañan (o aún no) de divertículo faringoesofágico y en este caso, la manometría es interesante. Normalmente, en reposo existe una zona de altas presiones situada a la altura del músculo cricofaríngeo, que define fisiológicamente el esfínter superior del esófago y más arriba, una zona de bajas presiones; durante la deglución, se observa una onda descendente de alta presión faríngea, mientras que la presión del esfínter superior disminuye. La manometría puede revelar una desincronización del peristaltismo con una disminución demasiado tardía de las altas presiones esfinterianas e incluso una ausencia de disminución. La manometría puede unirse a un estudio electromiográfico de la musculatura faríngea.

• *Análisis de la función velofaríngea* [9, 18, 30, 33]

Comienza naturalmente por una etapa clínica que comprende el examen dinámico del esfínter velofaríngeo gracias al fibroscopio introducido por vía nasal, lo cual permite observar las modificaciones del istmo faringonasal durante la fonación y la deglución. Puede resultar útil disponer de documentos para seguir mejor la evolución terapéutica; la radiocinematografía precisa los movimientos del velo, pero no proporciona datos sobre la dinámica de las paredes faríngeas laterales. El aerofonoscopio permite cuantificar la fuga nasal en las oclusivas. Estos exámenes pueden completar el análisis ortofónico detallado, pero no deben sustituirlo; incluso si el análisis ortofónico presenta el inconveniente de la subjetividad, permite, en cambio, el análisis de los fenómenos de compensación y de la inteligibilidad.

Estudio de síndromes o enfermedades asociadas

• *Síndrome de apnea durante el sueño* [9, 30, 33, 44]

Puede revelarse ante los signos de interrogatorio que lo sugieren y/o un aspecto de faringe estrecha. Si la sospecha es poco fundada (elementos clínicos discordantes, etc.), es conveniente realizar un examen de diagnóstico precoz. Estos exámenes incluyen la grabación nocturna de la saturación en oxígeno, la grabación de los ruidos traqueales y la grabación sobre almohadillado electrostático. Si la sospecha clínica de síndrome de apnea durante el sueño es fundada o si los exámenes de diagnóstico precoz la corroboran, es necesaria la grabación poligráfica del sueño. El lector hallará informaciones más completas sobre estas técnicas de examen en un artículo de la EMC dedicado a la roncopatía [9].

• *Otros exámenes complementarios*

Exámenes complementarios propios de otras especialidades pueden ser necesarios cuando las manifestaciones faríngeas parecen estar relacionadas con una causa general o distante [10, 12, 32, 35, 37]: cabe citar las opiniones y exámenes neurológicos que son indispensables cuando se sospecha de una esclerosis lateral amiotrófica u otra enfermedad degenerativa, una miastenia, una miopatía o un síndrome oculofaríngeo. La consulta y los exámenes especializados hematológicos se requieren cuando una biopsia faríngea diagnostica un linfoma faríngeo, entre otros. Se practicarán los exámenes prescritos por un médico internista cuando se plantee la hipótesis de una enfermedad de sistema (conectivitis, amilosis...).

ORIENTACIONES DIAGNÓSTICAS

No se abordarán de nuevo las grandes patologías faríngeas; éstas se mencionan en otras partes de esta obra [2, 7, 9, 12, 15, 18, 20, 28, 32, 33, 38, 43]. Se prefiere considerar los principales motivos de consulta y sintetizar en grandes líneas el proceso diagnóstico clínico y el lugar de los exámenes paraclínicos cuando resulten necesarios. Se considerarán así las siguientes circunstancias:

— dolor faríngeo febril *(cuadro I);*
— dolor faríngeo no febril *(cuadro II);*
— alteraciones de la deglución (sin dolor) *(cuadro III);*
— molestia faríngea crónica *(cuadro IV);*
— ronquido *(cuadro V);*
— obstrucción nasal del niño *(cuadro VI);*
— insuficiencia velofaríngea *(cuadro VII).*

Cuadro I. – Estudio diagnóstico de un dolor faríngeo febril.

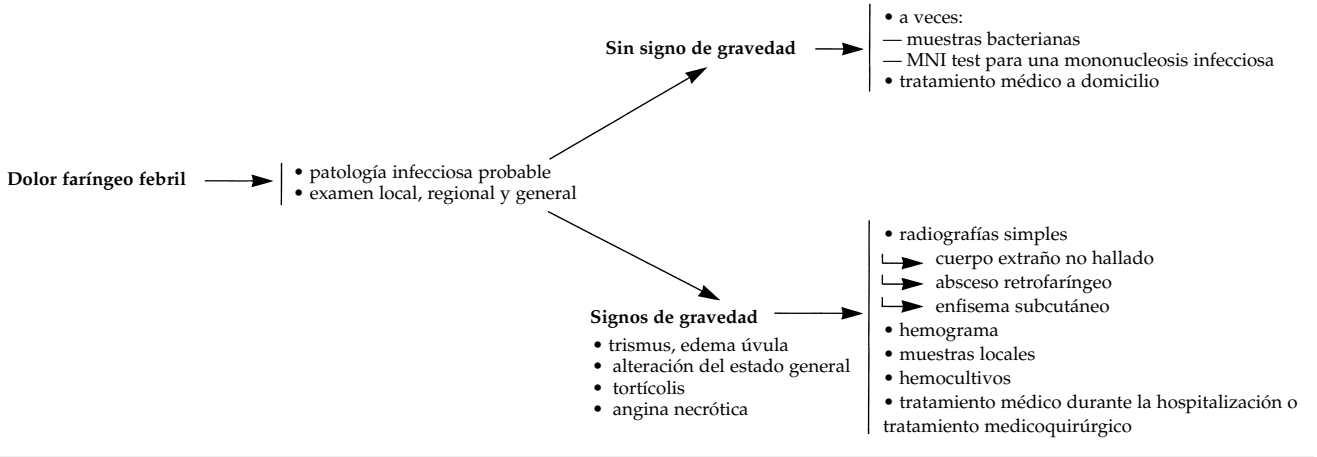

Cuadro II. – Estudio diagnóstico de un dolor faríngeo no febril.

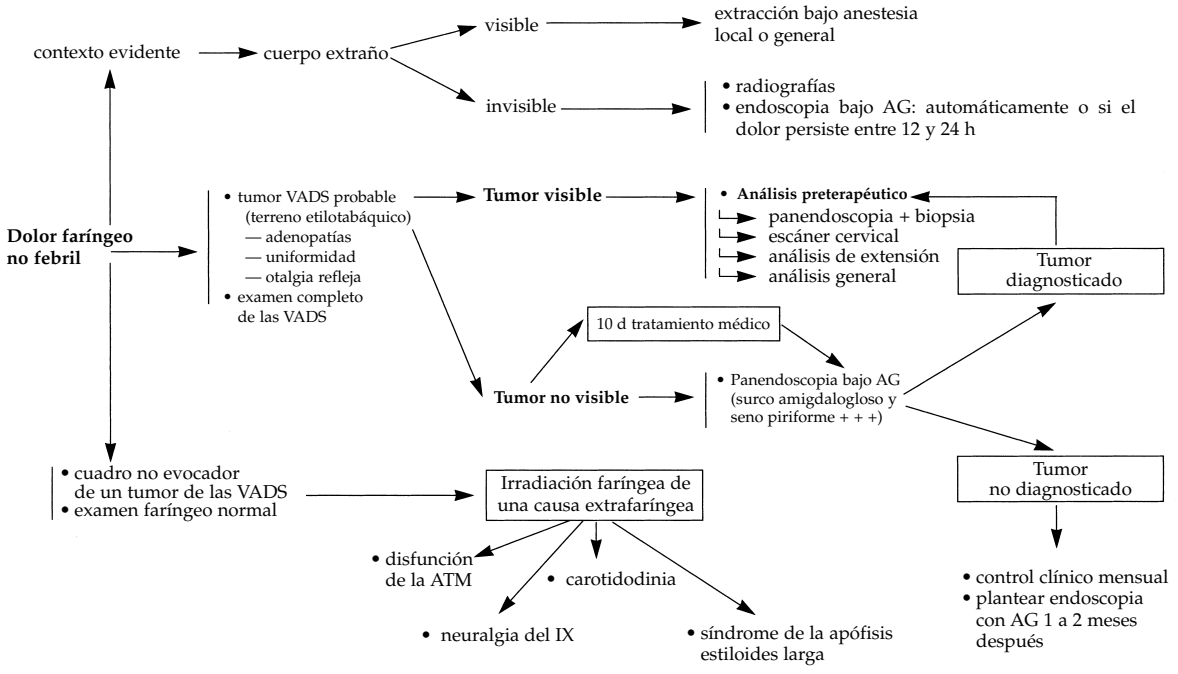

VADS: vías aerodigestivas superiores; AG: anestesia general; ATM: articulación temporomandibular

Cuadro III. – Estudio diagnóstico de las alteraciones de la deglución (sin dolor).

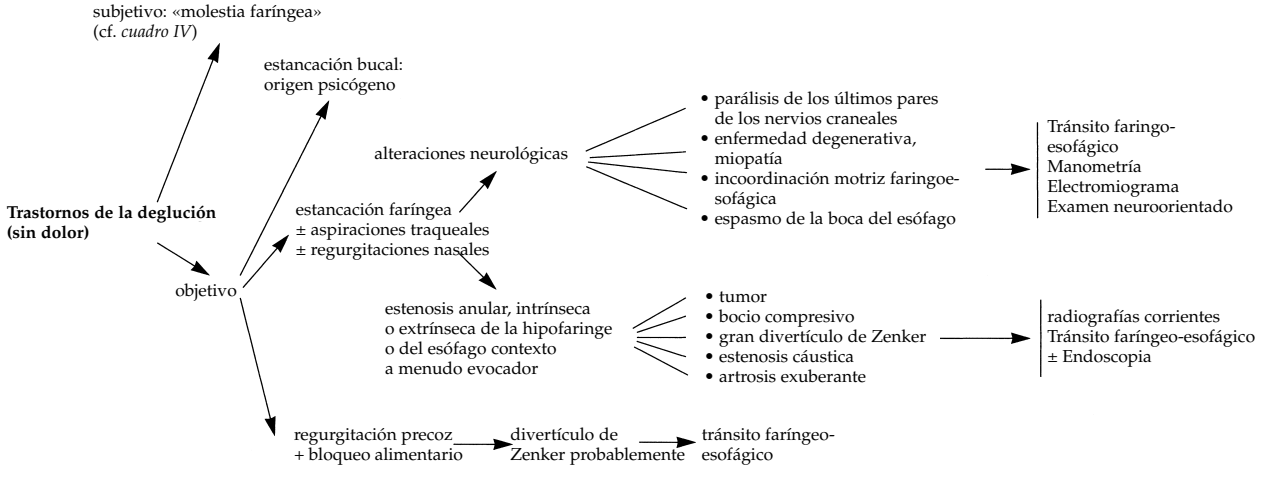

Cuadro IV. – Estudio diagnóstico de una molestia faríngea crónica.

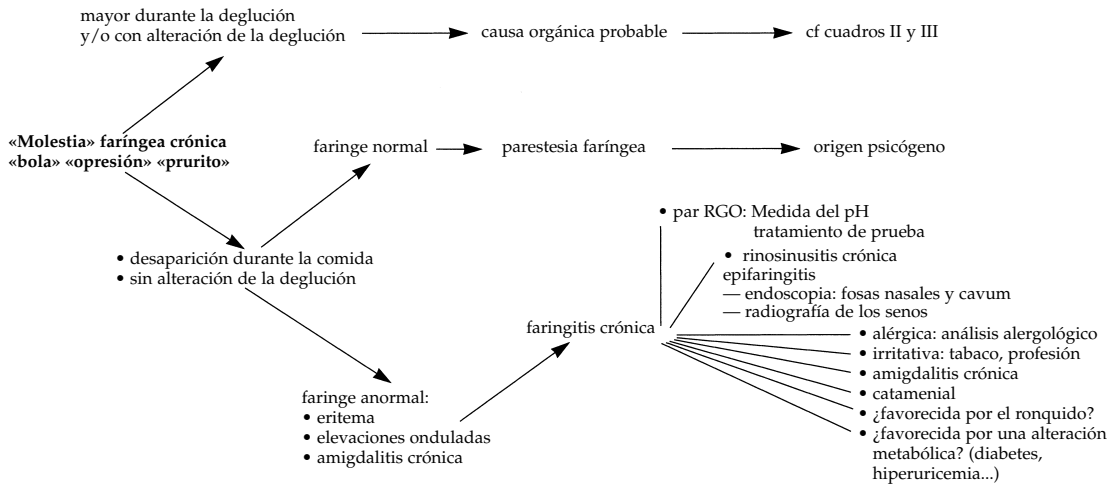

Cuadro V. – Estudio diagnóstico del ronquido.

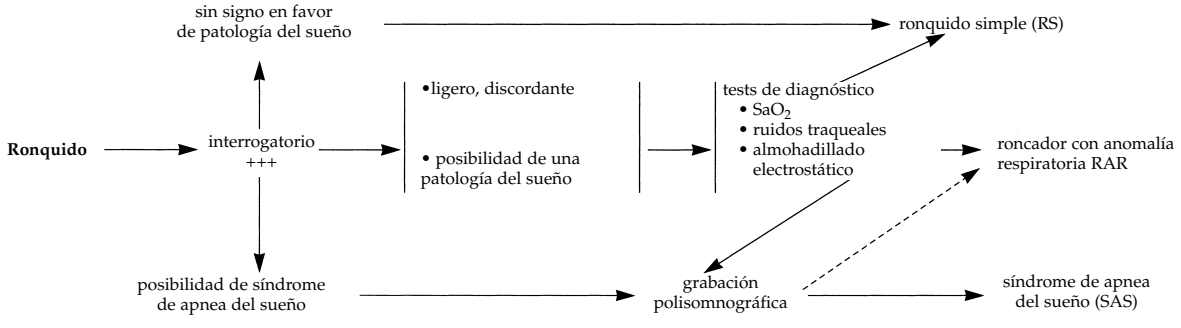

NB: el examen de ORL y el análisis radiográfico faríngeo no intervienen en el diagnóstico de gravedad del ronquido. Éstos son importantes para la indicación terapéutica. (SaO_2: saturación arterial en oxígeno).

Cuadro VI. – Estudio diagnóstico de la obstrucción nasal del niño.

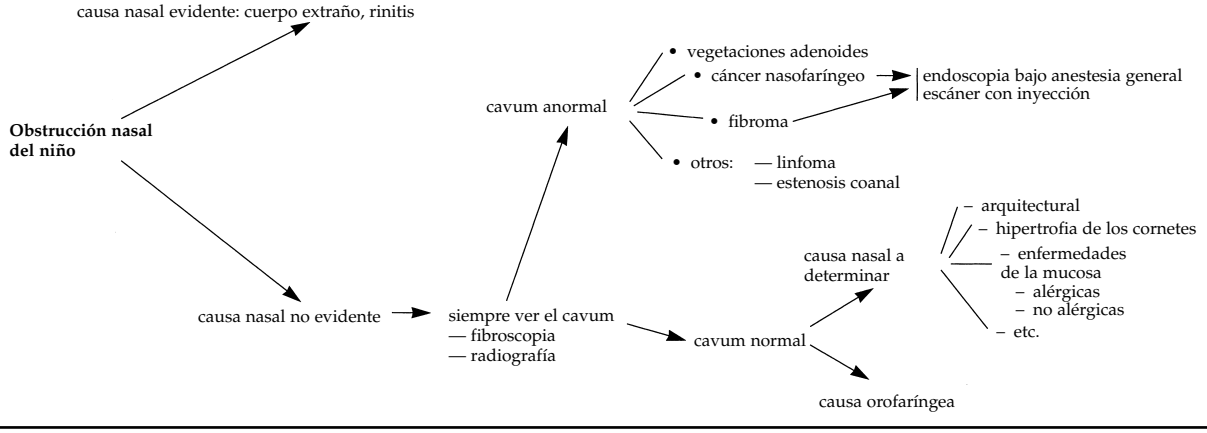

Cuadro VII. – Estudio diagnóstico de la insuficiencia velofaríngea.

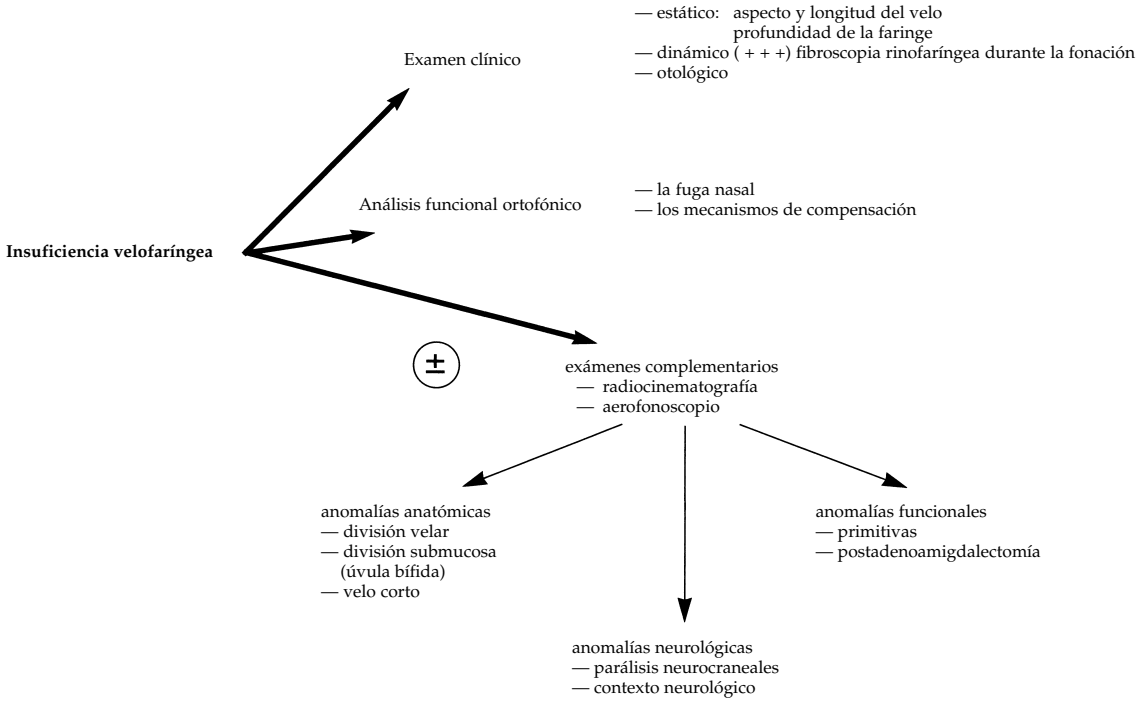

Cualquier referencia a este artículo debe incluir la mención del artículo original: Crampette L et Durrieu J Ph. Sémiologie pharyngée, examen physique du pharynx. Encycl Méd Chir (Editions Scientifiques et Médicales Elsevier SAS, Paris, tous droits réservés), Oto-rhino-laryngologie, 20-490-A-10, 1994, 12 p.

Bibliografía

[1] **ADRAN GM, KEMP FH, LUND WS.** The aetiology of the posterior pharyngeal diverticulum : a cineradiographic study. J Laryngol Otol **1964** ; 78 : 333-349

[2] **BATISSE R, GANDON J, PECH A.** La douleur en ORL. Société Française d'ORL et de Pathologie cervico-faciale. Librairie Arnette. Paris. **1974** ; pp 84-89

[3] **BECKER W, NAUMANN HH, PFALTZ CR.** Précis d'oto-rhino-laryngologie. Flammarion Medecine-Science. Paris. **1986**

[4] **BLONSKY ER, LOGEMANN JA, BOSHES B et al.** Comparison of speech and swallowing function in patients with tremor disorders and in normal geriatric patients : a cinefluorographic study. J Gerontol **1975** ; 30 : 299-303

[5] **BOUCHE J, FRECHE C.** Epistaxis : problèmes actuels d'ORL **1964** ; pp 75-76

[6] **CONTENCIN P, NARCY P.** Gastropharyngeal reflux in infants and children (a pharyngeal pH monitoring study). Arch Otolaryngol Head Neck Surg **1992** ; 118 : 1028-1030

[7] **CUMMINGS CW, FREDRICKSON JM, HARKER LA, KRAUSE CJ, SCHULLER DE.** Diagnosis and treatment of swallowing disorders. Otolaryngol Head Neck Surg **1991** ; 10-38

[8] **DANIEL B, BENACERRAF R.** La dysphagie par dyskinésie de la bouche œsophagienne. J Radiol Electrol Med Nucl **1978** ; 59 : 738-734

[9] **DEJEAN Y, CRAMPETTE L.** Insuffisance respiratoire d'origine pharyngée (rhonchopathie et syndrome des apnées au cours du sommeil). **Encycl Med Chir** (Paris-France). Oto-Rhino-Laryngologie. 20-621-A-10. **1992** ; 10 p

[10] **DESCHNER WK, BENJAMIN SB.** Extra-oesophageal manifestations of gastroesophageal reflux disease. Am J Gastroenterol **1989** ; 84 : 1-5

[11] **DOHLMAN G, MATTSSON O.** The role of the cricopharyngeal muscle in cases of hypopharyngeal diverticula : a cineroentgenographic study. Am J Roentgenol Radiat Ther Nucl Med **1959** ; 81 : 561

[12] **DUBREUIL C.** Pathologie neurologique du pharynx. **Encycl Med Chir** (Paris-France). Oto-Rhino-Laryngologie. 20610 A^{10}. **1989** ; 6 p

[13] **ELBROND O, HILBERG O, FELDING JU, BLEGVAD ANDERSEN O.** Acoustic rhinometry, used as a method to demonstrate changes in the volume of the nasopharynx after adenoidectomy. Clin Otolaryngol **1991** ; 16 : 84-86

[14] **FRECHE C.** L'endoscopie diagnostique et thérapeutique en ORL. Société Française d'ORL et de Pathologie cervico-faciale. Librairie Arnette. Paris. **1989**

[15] **FRECHE C, PAOLAGGI JP, BENSIMON JL, MIGNOT B.** Les pharyngopathies chroniques de l'adulte. In : Freche C. Table ronde 89e Congrès de la Société Française d'ORL et de chirurgie cervico-faciale. Paris. **1992**

[16] **GEPTS E.** Anesthesia for ENT endoscopies. Possibilities and short comings. Recent advances in ENT Endoscopy. Scientific Society for medical information edited by PAR Clement. Gent. Belgium. **1985**

[17] **GUERRIER Y.** Les paresthésies pharyngées. **Encycl Med Chir** (Paris-France). Oto-Rhino-Laryngologie. 20531 A^{10}. **1984**

[18] **GUERRIER Y, CHARACHON R, DEJEAN Y, MORGON A, FREYSS G.** Pathologie fonctionnelle du voile et sa réhabilitation. Librairie Arnette. Paris. **1978**

[19] **GUERRIER Y, CHARISSOUX G.** L'artère pharyngienne ascendante. Les cah ORL **1981** ; 16 : 805-808

[20] **GUERRIER Y, CHARACHON G.** Le pharynx. Données anatomiques. Les cah ORL **1923** ; 28 : 43-60

[21] **GUERRIER Y, ROUVIER P.** Anatomie du nez et des fosses nasales. **Encycl Med Chir** (Paris-France). Oto-Rhino-Laryngologie. 20265 A^{10}. 4-11-04

[22] **HELLEMANS J, PELEMANS W, VANTRAPPEN G.** Pharyngoesophageal swallowing disorders and the pharyngoesophageal sphincter, Med Clin North Am **1981** ; 65 : 1149-1171

[23] **HERMIER M, DESCOS B.** Reflux gastro-œsophagien et manifestations respiratoires. Pediatrie **1983** ; 38 : 125-135

[24] **ISBERG A, NILSSON ME, SCHIRATSKI H.** Movement of the upper esophageal sphincter and manometric device during deglutition. Acta Radiol Diagn **1985** ; 26 : 381-388

[25] **KAHLE W, LEONHARDT H, PLATZER W.** Anatomie, Tome 1. Flammarion Medecine-Science **1990**

[26] **KAHLE W, LEONHARDT H, PLATZER W.** Anatomie, Tome 2. Flammarion Medecine-Science. **1990**

[27] **KAHRILAS PJ, DENT J, DODDS WJ et al.** A method for continuous monitoring of upper esophageal sphincter pressure. Dig Dis Sci **1987** ; 32 : 121-128

[28] **KHARILAS P, DOODS WJ, DENT J et al.** Upper esophageal sphincter function during deglutition. Gastroenterology **1988** ; 95 : 52-62

[29] **LEGENT F, PERLEMUTER L, VANDENBROUCK C.** Cahiers d'anatomie ORL. Tome 2. Masson. Paris. **1986**

[30] **LENDERS H, SCHAEFER J, PIRSIG W.** Turbinate hypertrophy in habitual snorers and patients with obstructive sleep apnea : finding of acoustic rhinometry. Laryngoscope **1991** ; 101 : 614-618

[31] **LOGE F, VALDAZO A, COURTHEOUX P, LANGEARD M.** La vascularisation artérielle des fosses nasales. Ann Oto-Laryngol **1984** ; 101 : 199-204

[32] **LOGEMANN J.** Manual for the videofluorographic examination of dysphagia. College-Hill Press, San Diego. **1985**

[33] **MORGON AH.** Insuffisance vélopharyngée (pathologie neurologique exceptée). **Encycl Med Chir** (Paris-France). Oto-Rhino-Laryngologie. 20618 A^{10}. **1981** ; 8 p

[34] **MOSHER HP.** Xrat study of the movements of the tongue, epiglottis, and hyoid bone in swallowing, followed by a discussion of difficulty in swallowing caused by retropharyngeal diverticulum, postcricoid webs and exostoses of cervical vertebrae. Laryngoscope **1927** ; 37 : 235

[35] **NEBEL OT, FORNES MF, CASTELL DO.** Symptomatic gastroesophageal reflux : incidence and precipitating factors. Am J Dig Dis **1976** ; 21 : 953-956

[36] **NEW GB, DORTON HE.** Suspension laryngoscopy in the treatment of malignant diseases of the hypopharynx and larynx. Mayo Clin Proc **1941** ; 411-416

[37] **PEARMAN NW, STIEGMANN GV, TETER A.** Primary upper aerodigestive tract manifestations of gastro-oesophagal reflux. Am J Gastroenterol **1988** ; 83 : 22-25

[38] **PERRIN P, MAYOT D, BENE MC.** Pharyngites chroniques et amygdalites. **Encycl Med Chir** (Paris-France). Oto-Rhino-Laryngologie. 20530 A^{10}. **1990**

[39] **PIETTE E, HARKEMANNE JM.** L'apophyse styloïde et le syndrome de Eagle. J Fr Oto-Rhino-Rhino-Laryngol **1986** ; 35 : 483-494

[40] **SELKIN SG.** Endoscopic photography of the ear, nose and throat. Laryngoscope **1984** ; 94 : 336-339

[41] **SOKOLE EM, HEITMANN P, WOLF BS et al.** Simultaneous cineradiographic and manometric study of the pharynx, hypopharynx and cervical esophagus, Gastroenterology **1966** ; 51 : 960-974

[42] **TRAISSAC L.** Société Française d'ORL et de Pathologie cervico-faciale. Réhabilitation de la voix et de la déglutition après chirurgie partielle ou totale du larynx. Librairie Arnette. Paris. **1992**

[43] **TROTOUX J, ANGELARD B, AUBERT P.** Manifestations ORL du reflux gastro-œsophagien. Rev Prat **1989** ; 39 : 291-293

[44] **UZIEL A, GUERRIER Y.** Physiologie des voix aérodigestives supérieures. Masson. Paris. **1984** ; pp 99-125

[45] **WAROT P.** L'apophyse styloïde longue. Rev Oto Neuro Ophtalmol **1976** ; 48 : 145-152

[46] **WILSON CP.** Pharyngeal diverticula, their cause and treatment. J Laryngol Otol **1962** ; 76 : 151-180

[47] **WINANS CS.** The pharyngeosophageal sphincter in normal human subject. Gastroenterology **1972** ; 63 : 768-777

[48] **WEI W, LAU WF.** The role of the fibreoptic bronchoscope in otorhinolaryngological practice. J Laryngol Otol **1987** ; 101 : 1263-1270